PROSERQUISA de C.V.

EQUIPO DE LABORATORIO DIDÁCTICO

"Excelencia en la experimentación científica"

LAMINA III a: TEJIDO CARTILAGINOSO DE LA CABEZA DEL FEMUR DE LA RANA

GUIA DE MICROSCOPIA

Tel.: (503) 2273-2018
Fax: (503) 2273-4770
gerencia@proserquisa.net

Reparto y Calle Los Héroes No. 26-A,
San Salvador, El Salvador, Centroamérica

5) LAMINA III a: TEJIDO CARTILAGINOSO DE LA CABEZA DEL FEMUR DE LA RANA

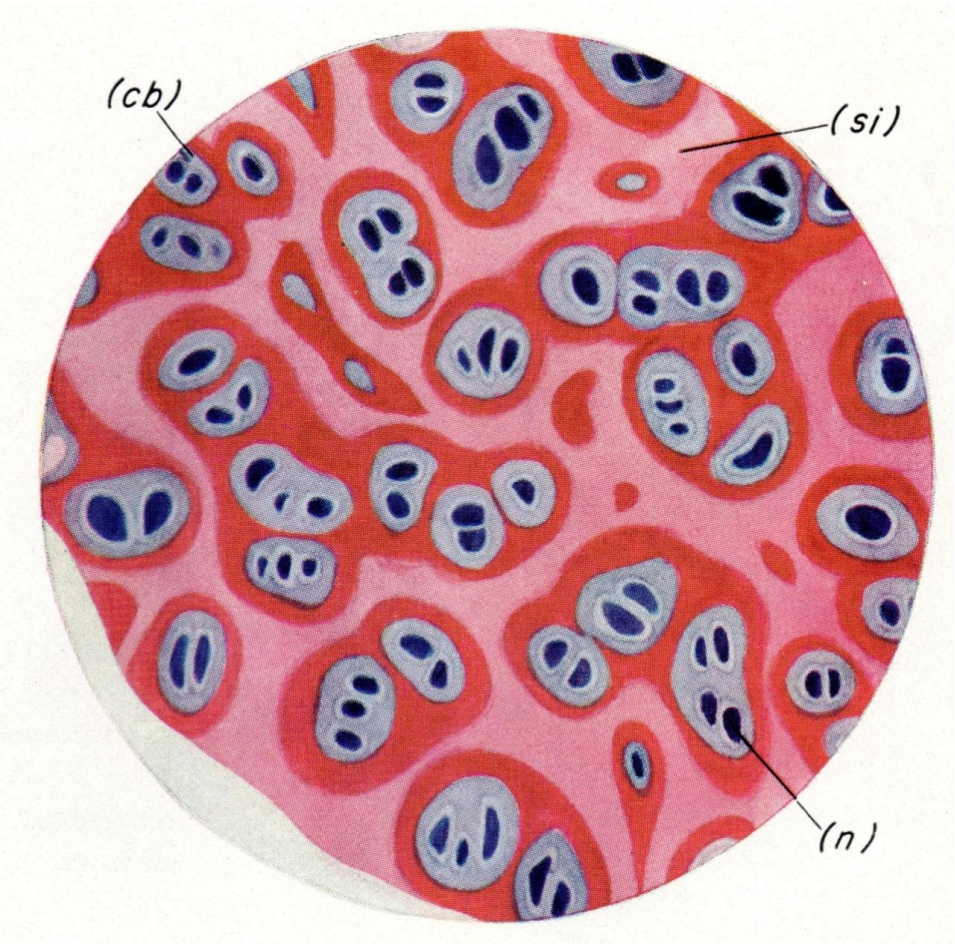

III a) Cartílago de la cabeza del fémur de la rana. Aumentado 250 veces.

OBSERVACION DE LAMINILLA.

La sustancia fundamental intercelular del cartílago se tiñe en rojo vivo por la eosina (si). Las células o condroblastos (cb) se tiñen por la eosina y la hematoxilina, los núcleos se presentan bien diferenciados y teñidos (n). Por lo general se observará que las células están agrupadas por parejas o en grupos de células.

Fuente: ENOSA