PROSERQUISA de C.V.

EQUIPO DE LABORATORIO DIDÁCTICO

"Excelencia en la experimentación científica"

LAMINA I a: CELULAS EPITELIALES DE LA MUCOSA BUCAL DEL HOMBRE

GUIA DE MICROSCOPIA

Tel.: (503) 2273-2018
Fax: (503) 2273-4770
gerencia@proserquisa.net

Reparto y Calle Los Héroes No. 26-A,
San Salvador, El Salvador, Centroamérica

1) LAMINA I a: CELULAS EPITELIALES DE LA MUCOSA BUCAL DEL HOMBRE

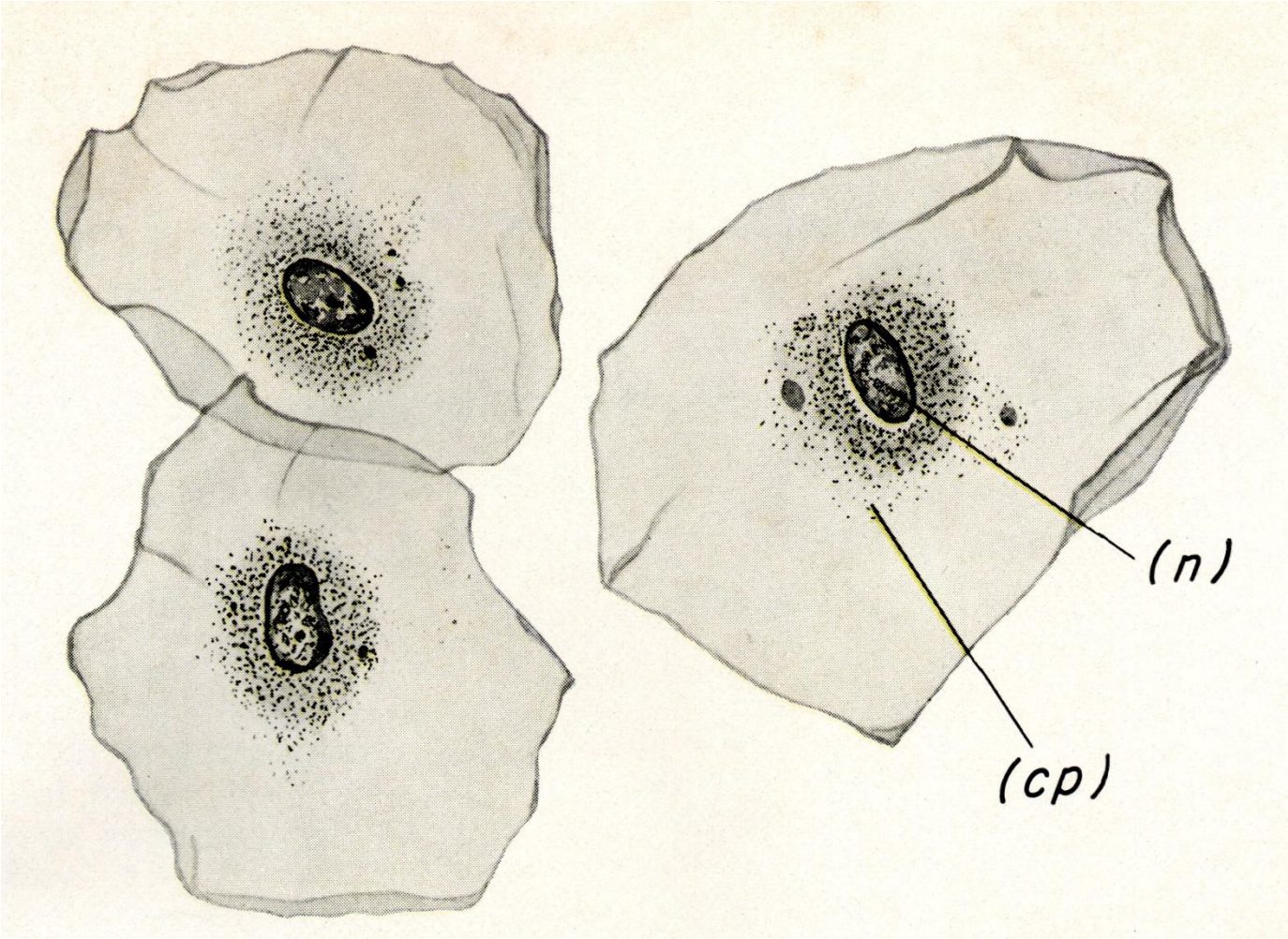

I a) Células epiteliales planas de la mucosa bucal. Aumentada 600 veces.

PREPARACION

Introducir un hisopó en la cavidad bucal y frotar el producto obtenido en un portaobjeto. Agregar una gota de agua y hacer una extensión ó frotis en el portaobjeto. Agregar unas gotas de azul de metileno sobre toda el área de extensión. Dejar actuar el colorante durante un par de minutos. Colocar el cubre-objeto evitando que queden burbujas de aire en la preparación.

OBSERVACION DE LAMINA I a

La preparación muestra una visión parecida a un mosaico formado por células planas, poligonales, más o menos irregulares, mostrando células aisladas. La preparación muestra el epitelio pluriestratificado de la mucosa bucal; en su mayoría son células muertas. El azul de metileno tiñe intensamente el núcleo (n) y con menos color el citoplasma (cp) .

Fuente: ENOSA